<table>
<tr><td>문제번호</td><td>1</td><td>교수님</td><td>김가은</td></tr>
<tr><td rowspan="2">주제</td><td rowspan="2">소아 호흡기의 발달 및 영유아 호흡기의 특성</td><td>해설자</td><td>조성훈</td></tr>
<tr><td>감수자</td><td>서건호</td></tr>
<tr><td>문제</td><td colspan="3">호흡기 발달에 관한 설명으로 바른 것은?
1) 출생 후 4세까지 폐포, 기관지의 수와 크기가 증가한다.
2) 폐포 → 세기관지 → 기관지 → 기관의 순서로 발달된다.
3) 임신 26-32주 경부터 폐의 가스교환이 가능하여 생존 확률이 높아진다.
4) 임신 16-26주 경 제1, 2형 세포가 나타나 제한적 가스교환이 가능하다.
5) 출생 후 혈관보다 air space의 성장이 더 빨라서 효율적인 가스교환이 일어난다.</td></tr>
<tr><td>답</td><td colspan="3">3</td></tr>
<tr><td>해설</td><td colspan="3">김가은 교수님은 걱정과 달리 풀야마였습니다.
 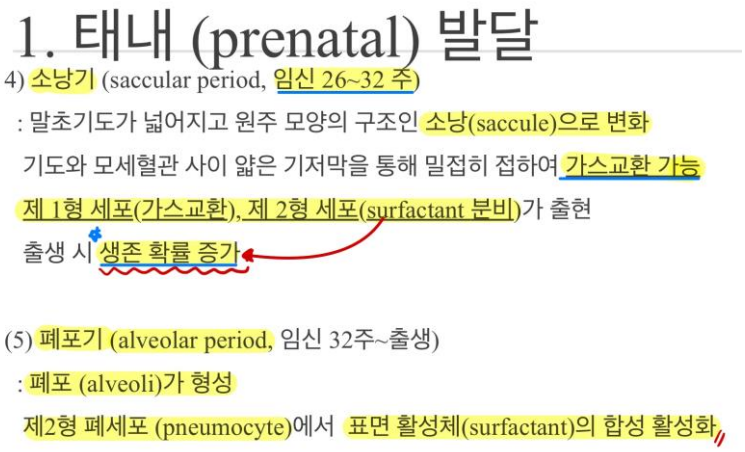
1. 태내 (prenatal) 발달
4) 소낭기 (saccular period, 임신 26~32 주)
: 말초기도가 넓어지고 원주 모양의 구조인 소낭(saccule)으로 변화
기도와 모세혈관 사이 얇은 기저막을 통해 밀접히 접하여 가스교환 가능
제 1형 세포(가스교환), 제 2형 세포(surfactant 분비)가 출현
출생 시 생존 확률 증가
(5) 폐포기 (alveolar period, 임신 32주~출생)
: 폐포 (alveoli)가 형성
제2형 폐세포 (pneumocyte)에서 표면 활성체(surfactant)의 합성 활성화
1) 출생 후 18개월까지 기관지의 크기 증가가 두드러지며, 18개월 이후부터 수적 증가가 두드러집니다.
2) 반대입니다.
3) 정답 선지입니다.
4) 제한적 가스교환이 가능한 건 맞지만, type 2 cell만 만들어지기 시작합니다.
5) 출생-18개월까지는 air space보다 혈관의 성장이 더 빠릅니다.</td></tr>
</table>

문제번호	2	교수님	김가은
주제	소아 호흡기의 발달 및 영유아 호흡기의 특성	해설자	조성훈
		감수자	서건호

문제	다음 기도 폐쇄의 설명이 바른 것은? 1) 기도 저항은 기도 반지름이 클수록 많아진다. 2) 흉곽 내 기도 폐쇄일때 흉곽 외 폐쇄보다 폐쇄정도가 심하다. 3) 흉곽 내 기도의 일방 폐쇄(check valve)일 때 호기시 천명이 들린다. 4) 흉곽 외 기도 폐쇄시에 흡기 시간이 짧아지면서 호흡곤란이 발생한다. 5) 기도가 부분 폐쇄되면 폐포의 공기 유입이 증가되어 폐가 과팽창된다.
답	3
해설	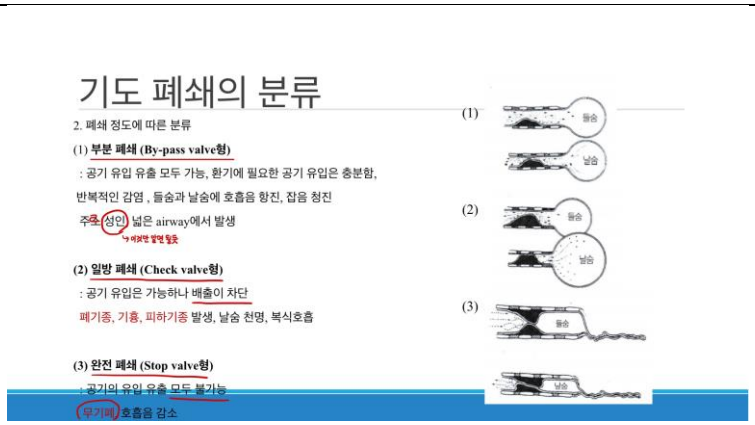 1) 기도 저항은 기도 반지름에 반비례합니다. 2) 흉곽 외 기도 폐쇄가 폐쇄 정도가 더 심합니다. 3) 정답 선지입니다. 4) 흡기 시간이 길어지면서 호흡곤란이 발생합니다. 5) 부분 폐쇄 시에는 공기의 유입과 유출이 모두 가능합니다.

<table>
<tr><td>문제번호</td><td>3</td><td>교수님</td><td>김가은</td></tr>
<tr><td rowspan="2">주제</td><td rowspan="2">소아 호흡기 질환의 진단, 호흡부전 및 호흡관리</td><td>해설자</td><td>조성훈</td></tr>
<tr><td>감수자</td><td>서건호</td></tr>
<tr><td>문제</td><td colspan="3">소아 호흡부전에 대한 설명으로 맞는 것은?
1) 선천성 심질환에서는 호흡 부전이 발생할 수 없다.
2) 산소 치료는 산소포화도가 100% 되도록 하는 것이 좋다.
3) 가슴답답함, 코 벌렁임 만으로는 호흡부전 양상으로 볼 수 없다.
4) 소아에서 기도를 확보하기 위해서 두부후굴 하악거상법을 시행한다.
5) 60% 산소를 주어도 동맥혈 산소 농도가 60mmHg가 되지 않으면 100% 산소를 준다.</td></tr>
<tr><td>답</td><td colspan="3">4</td></tr>
<tr><td>해설</td><td colspan="3"> 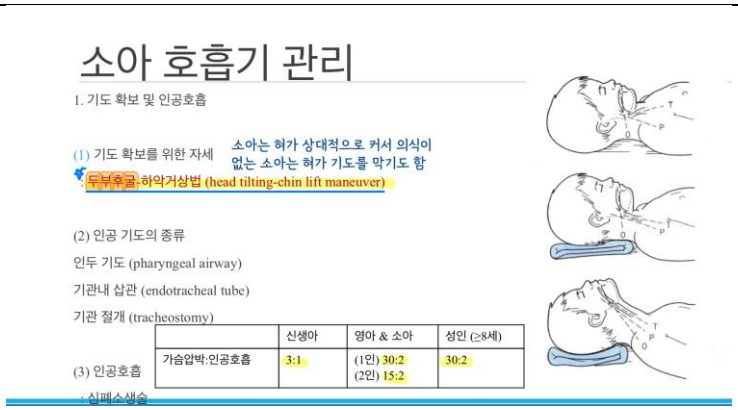

1) 발생할 수 있습니다.
2) 산소 치료는 92% 이상 유지를 목표로 합니다.
3) 코벌렁임, 가슴답답함, 호흡곤란, 흉벽함몰, 천명음 등이 호흡곤란의 양상입니다.
4) 정답 선지입니다.
5) 60% 산소를 주어도 동맥혈 산소 농도가 60mmHg이 되지 않으면, 기계 환기 요법을 실시해야 합니다.</td></tr>
</table>

<table>
<tr><td>문제번호</td><td>4</td><td>교수님</td><td>김가은</td></tr>
<tr><td rowspan="2">주제</td><td rowspan="2">소아 상기도 감염, 소아 하기도 감염</td><td>해설자</td><td>조성훈</td></tr>
<tr><td>감수자</td><td>서건호</td></tr>
<tr><td>문제</td><td colspan="3">10세 남아가 발열과 호흡곤란으로 병원에 왔다. 5일전부터 발열과 기침을 보였고, 1일전부터 기침이 심해지면서 가슴 답답함을 호소했다. 심박수 105회/분, 호흡 38회/분, 체온 39.1℃, 경피 산소포화도 95%였다. 호흡시 늑간 함몰이 있었고, 가슴 청진에서 산재된 수포음과 함께 우측 하부에 호흡음이 감소되어 있었다. 가슴 X-선 사진과 혈액 검사는 다음과 같았다. 원인은?

혈색소 12.7g/dL, 백혈구 21,500/mm3(중성구 80%, 림프구 11%) 혈소판 219,000/mm3
적혈구 침강속도 45mm/시간(참고치 < 10) CRP 6.2mg/L(참고치 < 1.8)
Mycoplasma IgM(-)

1) 포도알균
2) 폐렴사슬알균
3) 아데노바이러스
4) 마이코플라즈마
5) 호흡기융합세포바이러스</td></tr>
<tr><td>답</td><td colspan="3">2</td></tr>
<tr><td>해설</td><td colspan="3"> 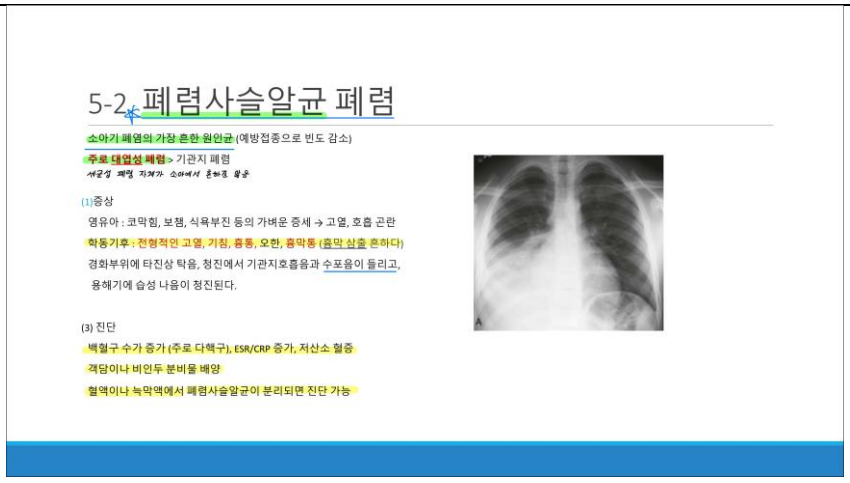

고열, 기침, 수포음과 함께 높은 중성구 비율과 CRP 수치를 통해 급성 염증을 의심할 수 있습니다 X-ray 소견상 RLL에 consolidation이 보이므로 전형적인 대엽성 폐렴 소견입니다. 따라서 대엽성 폐렴을 흔히 일으키며 소아기 폐렴의 가장 흔한 원인균인 폐렴사슬알균이 정답입니다.</td></tr>
</table>

문제번호	5	교수님	김가은
주제	소아 상기도 감염, 소아 하기도 감염	해설자	조성훈
		감수자	서건호

문제

2세 여아가 1일간의 발열과 호흡 곤란으로 병원에 왔다. 6개월전 백혈병으로 진단되어 현재까지 항암 치료중인 환아였다. 어제부터 38.6도의 발열을 동반한 기침을 보이더니 금일 숨쉬기 힘들다고 하였다. 폐 청진에서 수포음은 들리지 않았고, 조직염색 결과와 흉부 방사선 소견은 다음과 같았다. 진단은?

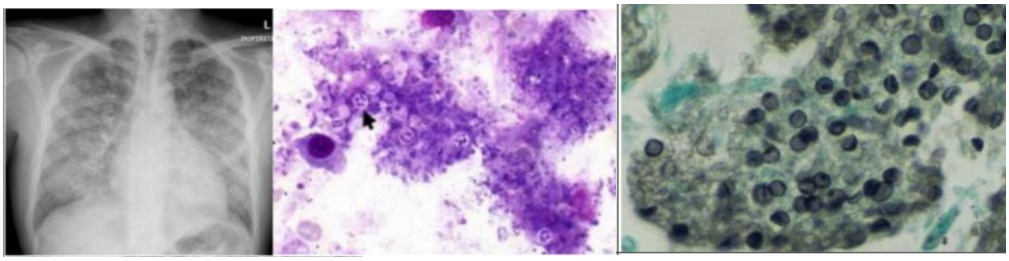

1) 녹농균 폐렴
2) 사슬알균 폐렴
3) 주폐포자충 폐렴
4) 바이러스성 폐렴
5) 폐염 사슬알균 폐렴

답

3

해설

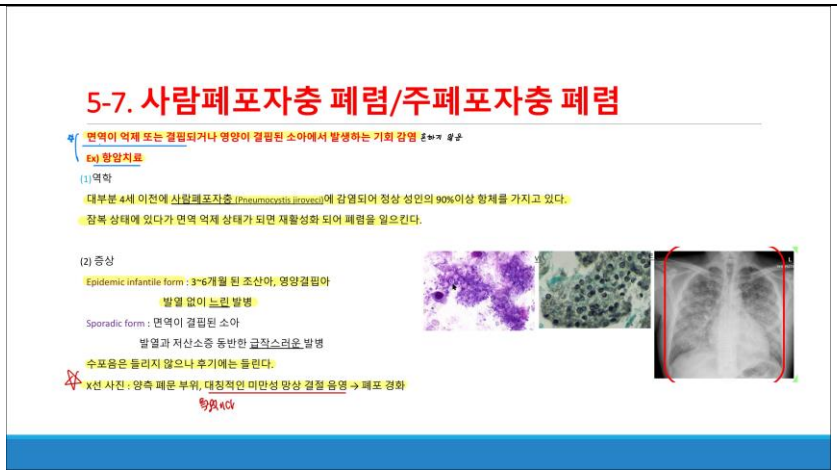

항암치료 중이라는 사실과 및 X-ray와 조직검사 소견을 통해 사람폐포자충 폐렴임을 알 수 있습니다.

문제번호	6	교수님	김가은
주제	소아 상기도 감염, 소아 하기도 감염	해설자	조성훈
		감수자	서건호

문제

4세 남아가 3 일전부터 시작된 발열과 기침을 주소로 내원하였다. 시행한 흉부 방사선 사진은 다음과 같다. Clarithromycin을 포함하여 증상에 대한 경구약제투약을 시작하고 경과 관찰하던 중, 아래와 같은 피부 병변이 관찰되었다. 환아의 폐렴 원인균에 대한 설명으로 옳은 것은?

1) 소아, 학동기, 청소년기의 호흡기 감염의 주요 원인으로 세기관지염, 중이염, 부비동염 등의 다양한 호흡기질환을 일으킬 수 있다.
2) 흉통, 오한, 구토, 설사 증상이 동반되기도 하며, 증상이나 검사 소견에 비해 진찰 소견이 더 심하게 나타나는 것이 특징이다.
3) 폐외 증상은 대부분의 환아에게 거의 나타나지 않는다.
4) 환아의 피부 병변은 약제에 대한 과민 반응으로 clarithromycin 투여를 중단하여야 한다.
5) 원인 균에 대한 진단은 임상 증상, 혈청학적 검사, PCR 검사 등이 이용되며, 특이 항체는 발병 후 2-3일 이내에 증가하여 1-2주에 최고치에 이르렀다가 수개월에 거쳐 감소한다.

답

1

해설

1) 정답선지입니다. 강의록에 '학동기 아동에 호발'한다고 되어 있습니다.
2) 증상이 진찰 소견보다 심하게 나타납니다.
3) 찾아보니 환아의 약 20-25%에서 폐외증상이 나타난다고 합니다.
4) 과민 반응이 아니라, 자가면역반응에 의한 것입니다.
5) 10-21일 내에 4배까지 증가하며, 약 4주쯤에 최고치에 이르렀다가 감소합니다.

<table>
<tr><td>문제번호</td><td>7</td><td>교수님</td><td>김가은</td></tr>
<tr><td rowspan="2">주제</td><td rowspan="2">소아 선천성 호흡기 질환, 비감염성 질환, 흉막 질환</td><td>해설자</td><td>조성훈</td></tr>
<tr><td>감수자</td><td>서건호</td></tr>
<tr><td>문제</td><td colspan="3">3세 남자 환아가 이틀간의 가래와 기침으로 통원 치료 중 갑작스러운 컹컹거림과 호흡곤란을 주소로 응급실에 내원하였다. 과거력상 특이소견 없었으면 의식은 명료하였으나 극심하게 보챘으며 호흡 시 흉곽함몰이 관찰되고 청진 시 협착음이 들렸다. X선 사진은 다음과 같았다. 치료는?

1) 호흡곤란이 심할 시 Heliox를 사용하면 안 된다.
2) 스테로이드는 재원 일수를 감소시키지 못한다.
3) 에피네프린 분무는 치료에 도움이 되나 rebound obstruction을 일으킬 수 있다.
4) 환자를 안정시키기 위해 재빨리 진정제를 투여해야 한다.
5) Laryngeal edema 치료를 위해 스테로이드를 투여한다.</td></tr>
<tr><td>답</td><td colspan="3">5</td></tr>
<tr><td>해설</td><td colspan="3">
1) 찾아보니 Heliox는 심한 기도 폐쇄가 있는 경우 보조적으로 사용할 수 있다고 합니다.
2) cruop 치료의 핵심입니다.
3) 찾아보니 rebound obstruction을 일으킬 수 있다고 하는데, 23년도에는 5번이 정답이어서 잘 모르겠습니다...
4) 기도 폐쇄 환자에게 진정제는 호흡 노력을 억제하기 때문에 사용하면 안 됩니다.
5) 정답 선지입니다.</td></tr>
</table>

<table>
<tr><td>문제번호</td><td>8</td><td>교수님</td><td>김가은</td></tr>
<tr><td rowspan="2">주제</td><td rowspan="2">소아 선천성 호흡기 질환, 비감염성 질환, 흉막 질환</td><td>해설자</td><td>조성훈</td></tr>
<tr><td>감수자</td><td>서건호</td></tr>
<tr><td>문제</td><td colspan="3">4개월 남아가 발열과 호흡곤란으로 병원에 왔다. 출생 후 특별히 아픈 적 없이 잘 지냈는데, 5일전부터 기침 및 콧물을 보였고, 1일전부터 기침 심해지면서 숨쉴 때 쌕쌕거리는 소리가 들렸다. 심박수 135회/분, 호흡 65회/분, 체온 38.1℃, 경피 산소포화도 92%였다. 호흡 시 늑간 함몰이 있었고, 가슴 청진에서 천명과 미세 수포음이 들렸다. 가슴 X-선 사진은 다음과 같았다. 치료는?

1) 따뜻한 건조한 산소를 공급해준다.
2) 광범위 항생제 정주가 도움이 된다.
3) 중환자실 입원하여 진정제 투여한다.
4) 항 바이러스제 흡입 분무가 필수적이다.
5) 수액 보충 및 산소포화도 관찰하면서 지켜본다.</td></tr>
<tr><td>답</td><td colspan="3">5</td></tr>
<tr><td>해설</td><td colspan="3"> 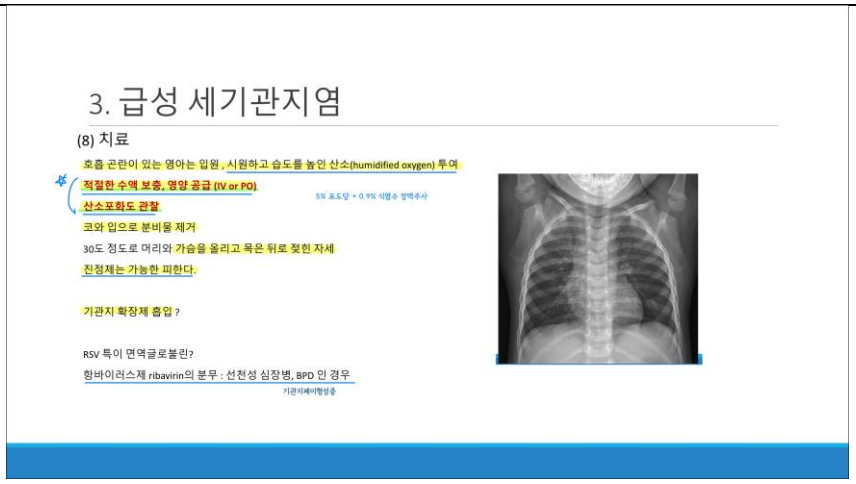

늑간 함몰, 천명음, 호흡곤란, 발열, 콧물 등의 증상과 X-ray 소견을 통해 급성 세기관지염임을 알 수 있습니다.
1) 시원하고 습도 높인 산소를 줘야 합니다.
2) 급성세기관지염의 원인은 대부분 바이러스이며 RSV가 50%이상이므로 광범위 항생제는 도움되지 않습니다.
3) 진정제는 사용하면 안 됩니다.
4) 항바이러스제는 선천성 심장병, BPD(기관지폐이형성증)인 경우 분무합니다.
5) 정답 선지입니다.</td></tr>
</table>

<table>
<tr><td>문제번호</td><td>9</td><td>교수님</td><td>황일선</td></tr>
<tr><td rowspan="2">주제</td><td rowspan="2">폐암종의 병리 조직학적 특징을 설명할 수 있다</td><td>해설자</td><td>조성훈</td></tr>
<tr><td>감수자</td><td>서건호</td></tr>
<tr><td>문제</td><td colspan="3">소세포폐암에 대한 설명 중 옳지 않은 것은?
1) 고등급신경내분비종양이다.
2) 빠른성장과 조기전이를 한다.
3) 국소적이어서 수술이 치료원칙이다.
4) 흡연과 관련이 깊다.
5) CD56, synaptophysin에 양성이다.</td></tr>
<tr><td>답</td><td colspan="3">3</td></tr>
<tr><td>해설</td><td colspan="3">황일선 교수님은 1차와 2차 모두 야마를 별로 안 타셨습니다. 내용은 겹치나 단순 선지 변형이 아니라 문제를 아예 새로 내셨습니다. 야마 + TBL 문제 + 병리학 교과서를 잘 정리해서 보시는 걸 추천합니다.

소세포폐암은 빠른 성장과 조기 전이를 하기 때문에 기본적으로 수술을 잘 하지 않습니다. LD(제한병기)의 경우, CCRT를 하며 ED(확장병기)의 경우 IO(면역치료)와 항암화학치료를 같이 합니다. 나머지는 맞는 선지입니다.</td></tr>
</table>

문제번호	10	교수님	황일선
주제	폐암종의 병리 조직학적 특징을 설명할 수 있다	해설자	조성훈
		감수자	서건호
문제	병리사진 주고 폐암 종류는?(병리학 교과서에서 최대한 유사한 사진 갖고 왔습니다.) 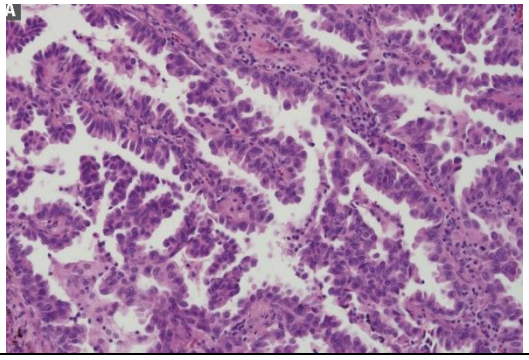 1) 샘암종 2) 카시노이드 3) 소세포암종 4) 대세포암종 5) 편평세포암종		
답	1		
해설	그동안 병리사진을 문제로 안 내시다가 갑자기 내셔서 모두가 당황했던 문제입니다. 해당 사진과 매우 유사한 병리 사진이 문제에서 주어졌었습니다. 병리학 교과서와 교수님 강의록의 조직 사진을 잘 봐두시는 게 좋을 듯합니다.		

문제번호	11	교수님	황일선
주제	광범위사이질폐질환의 특징을 설명할 수 있다	해설자	조성훈
		감수자	서건호
문제	다음 중 IPF의 병리학적 특징으로 가장 옳은 것은? 1) 비치즈괴사성 육아종과 샤우만체 2) 반상(patchy) 분포를 보이는 이질성 섬유화 3) 세기관지와 폐포 내강을 채우는 폴립모양 섬유조직 4) 균일한 섬유화와 염증세포 침윤 5) 폐포강을 채우는 대량의 폐포대식세포		
답	2		
해설	**병리소견** 육안적으로 소엽사이 격막을 따라 흉터뒤당김retraction이 발생해 폐 가슴막 표면이 자갈처럼 보인다. 절단면에서 폐실질이 섬유화된 단단하고 고무같은 경도의 흰 병터가 주로 하엽에서 관찰되며, 가슴막밑 부위와 소엽 사이 격막을 따라 주로 분포한다. 가장 특징적인 소견은 정상 조직과 섬유화된 조직이 섞여 있는 반상patchy 사이질섬유화이고, 섬유화 정도와 시기가 다르다. 가장 초기 소견은 과도한 섬유모세포 증식으로 이루어진 섬유모세포병터fibroblastic foci이다. 더욱 진행하면 섬유화와 염증 때문에 가슴막 쪽에서 폐실질 쪽으로 사이질중격이 두꺼워진다. 이 때 폐는 박리사이질폐렴이나 섬유화형 비특이사이질폐렴이 저배율 소견에서 균일한 섬유화를 보이는 것과는 달리 초기와 후기의 섬유화가 공존하는 불균일한 병리학 교과서 첨부합니다. heterogenous하게, 정상 조직과 섬유화된 조직이 동시에 보이는 게 IPF의 특징입니다. 1) 사르코이드증입니다. 3) COP입니다. 4) NSIP입니다. 5) DIP입니다.		

<table>
<tr><td>문제번호</td><td>12</td><td>교수님</td><td>윤성환</td></tr>
<tr><td rowspan="2">주제</td><td rowspan="2">간질성 폐질환 (총론)</td><td>해설자</td><td>조성훈</td></tr>
<tr><td>감수자</td><td>서건호</td></tr>
<tr><td>문제</td><td colspan="3">간질성폐질환(idiopathic lung disease)의 병태생리와 임상양상에 대한 설명으로 옳지 않은 것은?
1) 진행성 호흡곤란(progressive dyspnea)이 주증상이며, 마른기침, 피로, 체중감소 등이 나타난다.
2) 외부와 내부의 자극에 의해 microscopic 병변이 발생하고, 회복되지 않으면 섬유화된다.
3) 양측 폐하부에서 미세(고운) 거품소리가 들린다.
4) 곤봉지(clubbing)와 폐심장증(cor pulmonale)이 초기에 나타난다.</td></tr>
<tr><td>답</td><td colspan="3">4</td></tr>
<tr><td>해설</td><td colspan="3">윤성환 교수님은 처음 들어오셨고, 별표와 빨간색만 보면 시험 푸는 데는 지장이 없을 거라고 하셨는데 별표와 빨간색이 생각보다 많습니다. 선지들을 꽤나 헷갈리게 내셨던 것 같습니다. 질환별로 특징, 진단방법, 소견, 치료 및 예후 등을 잘 정리해서 외우시면 좋을 듯합니다.

4) 곤봉지, 청색증, 폐심장증은 질환이 진행되면서 나타날 수 있는 소견입니다.</td></tr>
</table>

<table>
<tr><td>문제번호</td><td>13</td><td>교수님</td><td>윤성환</td></tr>
<tr><td rowspan="2">주제</td><td rowspan="2">간질성 폐질환 (각론)</td><td>해설자</td><td>조성훈</td></tr>
<tr><td>감수자</td><td>서건호</td></tr>
<tr><td>문제</td><td colspan="3">70세 남자. 일주일 전부터 악화되는 호흡곤란을 주소로 내원하였다. 기존에 IPF 진단받고 항섬유화제 Pirfenidone 복용 중이었다. 열흘 전 기침 있어서 병원에서 감기 진단받고 약 복용했다. 힘들어 보이고 호흡을 몰아쉬었고 양측폐 수포음, 곤봉지 혈압 140/80mmHg, 맥박 110, 호흡수 30회/분, 체온 38도
내원 당시 산소포화도 80%, 비강 캐뉼라로 산소 6L 공급 후 98%
WBC 14,800, Hb 12g/dL, 혈소판 28만, C-반응성 단백질 20.3
흉부 Xray, CT 사진은 다음과 같다.
이 질환에 대한 설명으로 틀린 것은?
1) 항섬유제를 중단하지 않고 스테로이드 치료를 병행한다.
2) 스테로이드 치료 후에는 재발하지 않는다.
3) 새로운 양측성 폐침윤을 동반한 급성, 중증의 호흡 악화로 심장에 의한 악화가 아님이 확인되면 진단할 수 있다.</td></tr>
<tr><td>답</td><td colspan="3">2</td></tr>
<tr><td>해설</td><td colspan="3">IPF로 진단받고 항섬유화제로 치료하던 중, 일주일 전부터 악화되는 호흡곤란을 보이는 환자로 IPF의 급성악화임을 알 수 있습니다.
2) 급성악화에서 호전되어도 재발은 흔합니다.</td></tr>
</table>

문제번호	14	교수님	윤성환
주제	간질성 폐질환 (각론)	해설자	조성훈
		감수자	서건호
문제	49세 여성 BAL 검사 결과 CD4/CD8 ratio 증가한 수치를 줬습니다. 다음 영상 및 조직학적 소견을 고려할 때 해당 질환에 대한 설명으로 틀린 것은? 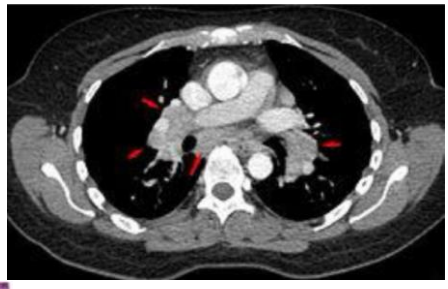 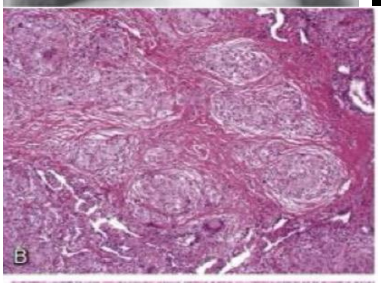 1) 전신 침범 가능하나 80-90%에서 호흡기계의 침범이 가장 흔하다 2) 비치즈괴사성 육아종이 관찰되며 결핵과 감별이 필요하다 3) 60-70%에서 증상이 없는 경우 치료하지 않고 경과관찰해도 된다. 4) 재발이 거의 안 된다. 5) 스테로이드 반응성 좋다.		
답	4		
해설	CD4/CD8 ration 증가 및, X-ray 소견 상 종격동 림프절 종대와 병리 소견을 통해 사르코이드증임을 알 수 있습니다. 4) 2/3 환자에선 자연적으로 질병이 호전되며, 대부분 스테로이드에 반응이 좋긴 하지만 스테로이드 중단 시 재발하는 경우가 많습니다.		

<table>
<tr><td>문제번호</td><td>15</td><td>교수님</td><td>윤성환</td></tr>
<tr><td rowspan="2">주제</td><td rowspan="2">과민성폐장염/호산구성폐질환</td><td>해설자</td><td>조성훈</td></tr>
<tr><td>감수자</td><td>서건호</td></tr>
<tr><td>문제</td><td colspan="3">40세 남성, 기침, 호흡곤란으로 내원하였다. 주중에 증상이 악화되고, 주말에 완화되는 양상을 보이며 6개월 전에 직장을 옮겨서 금속을 다루는 작업을 한다. 음주는 하지 않고 흡연력은 없으며, 반려동물은 키우지 않는다. 해당 질환에 대한 설명으로 틀린 것은?
BAL 결과 : 림프구 82%, 림프구 증가소견 + CD4/CD8 ratio 감소
 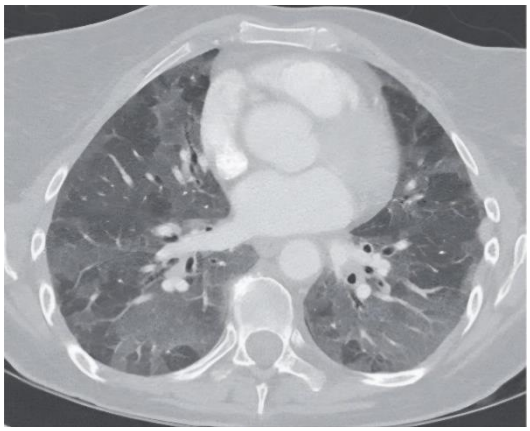
1) 급성기, 아급성기에서 호흡곤란 증상 발생시 스테로이드로 치료한다.
2) 진단을 위해 반드시 조직검사가 필요하다.
3) 만성경과로 진행시 폐의 섬유화가 발생할 수 있으며, 치료에도 잘 회복되지 않아 폐이식 등의 다른 방법이 필요할 수 있다.
4) 급성기에는 항원 회피만으로도 치료될 수 있다.</td></tr>
<tr><td>답</td><td colspan="3">2</td></tr>
<tr><td>해설</td><td colspan="3">근무를 하는 주중에 심해지며, 금속 다루는 작업을 한다는 history를 통해 과민성 폐렴을 의심할 수 있습니다.

1) 강의록에는 아급성과 만성에 glucocorticoid를 사용한다고 나와 있습니다. 다만 다음 페이지의 가이드라인에선 임상 증상이 심할 경우 경구 스테로이드를 고려해 볼 수 있다는 내용이 있어서 맞는 설명 같습니다.
2) ‘참고’라고 나와있는 페이지에서 정답 선지가 나왔습니다. 보통 BAL을 통해 호산구 > 30%와 CD4/CD8 ratio < 1이 확인되면 진단하며, 조직검사는 ‘not necessary’ 하다고 강의록에 있습니다.</td></tr>
</table>

<table>
<tr><td>문제번호</td><td>추가</td><td>교수님</td><td>윤성환</td></tr>
<tr><td rowspan="2">주제</td><td rowspan="2">과민성폐장염/호산구성폐질환</td><td>해설자</td><td>조성훈</td></tr>
<tr><td>감수자</td><td>서건호</td></tr>
<tr><td>문제</td><td colspan="3">Acute eosinophilic pneumonia 케이스 제시 준 후에, 설명 중 틀린 것은?
1) 스테로이드를 쓴다.
2) 치료를 안 해도 자연적으로 회복된다.
3) 일주일 지나면 말초혈액에서 eosiphophil이 증가한다.
4) 최근 시작한 흡연과 관련 있다.
5) 재발이 거의 없다.</td></tr>
<tr><td>답</td><td colspan="3">2</td></tr>
<tr><td>해설</td><td colspan="3">급성 호산구성 폐렴은 발열과 갑작스런 호흡부전으로 인해 ICU가 필요한 질환입니다. 자연적으로 회복되는 건 일부이며, 스테로이드에 반응을 잘해서 재발은 거의 없습니다. 따라서 2번이 정답입니다.

복기본 만들 때 누락된 게 있어서 추가로 넣었습니다. 순서상 같은 주제에 분류하되, 다른 문제들의 번호가 꼬이지 않게 문제번호는 '추가'로 했으니 복기본과 풀이의 문제 번호는 일치합니다.</td></tr>
</table>

문제번호	16	교수님	박순효
주제	기관지확장증	해설자	조성훈
		감수자	서건호
문제	51세 여자환자가 피섞인 가래를 주소로 내원하였다. 어릴 때 홍역을 앓은 적이 있다고 하며 평소에도 누런 가래가 한번씩 있었다고 한다. 청진 상 오른쪽 아래 가슴에서 거품소리가 들렸다. 가슴 X선 사진이다. 다음 시행할 적절한 검사는? 1) 심장초음파 2) 폐관류스캔 3) 기관지내시경 4) 폐동맥혈관조영술 5) 흉부전산화단층촬영		
답	5		
해설	갑자기 호흡기 1차의 기관지 확장증 문제가 나와서 당황했습니다. 다행히도 복기본 문제 그대로 나와서 쉽게 풀었습니다. 홍역, 피섞인 가래가 보이면 기관지확장증을 의심하고 CT를 고르시면 됩니다.		

문제번호	17	교수님	박순효
주제	흉곽, 늑막삼출	해설자	조성훈
		감수자	서건호

문제

66세 남자가 3일 전부터 숨이 차서 내원하였다. 5일 전부터 기침이 나면서 숨을 들이마실 때 우측 가슴 통증을 느꼈다고 한다. 혈압 120/70mmHg, 맥박 88회/분, 호흡 20회/분 체온 38.0도였다. 가슴 X선 사진과 흉부전산화단층촬영 사진이다.
검사 결과는 다음과 같았다. 치료는?

혈액 : 백혈구 16,000/mm3, 혈색소 13.1g/dL, 혈소판 375,000/mm3 단백질 6.4g/dL, 포도당 183mg/dL, 젖산탈수소효소 320U/L

가슴막삼출액 : 백혈구 3,200/mm(중성구 90%, 림프구 10%), pH 6.9, 단백질 4.7g/dL, 포도당 29mg/dL, 젖산탈수소효소 690U/L, 아데노신탈아미노효소(ADA) 11IU/L, 암배아항원 1.9ng/mL

1) 가슴막유착술
2) 가슴막천자 재시행
3) 항결핵제
4) 스테로이드
5) 가슴관삽입

답

5

해설

박순효 교수님은 거의 풀야마 혹은 쉽게 내셨습니다.

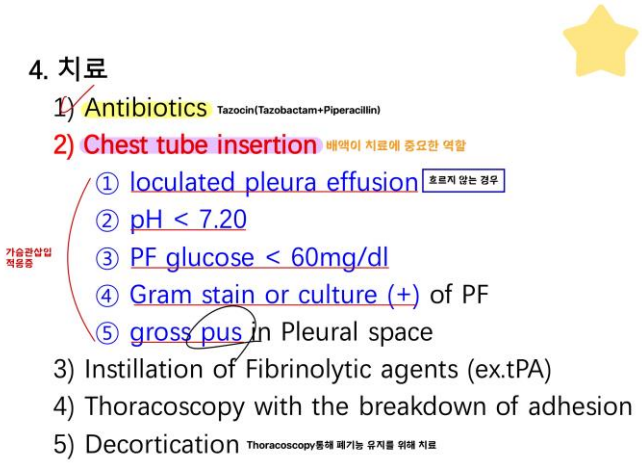

가슴막 삼출액/혈액 단백질 > 0.5, 가슴막 삼출액/혈액 LDH > 0.6임을 통해 exudate임을 알 수 있습니다. 중성구의 비율이 높고 발열, 기침 등의 증상을 통해 부폐렴성흉수로 진단 가능합니다. pH < 7.2 이므로 가슴관 삽입 적응증에 해당해 정답은 5번입니다.

문제번호	18	교수님	박순효
주제	흉곽, 늑막삼출	해설자	조성훈
		감수자	서건호

문제

67세 남자환자가 발열과 호흡곤란을 주소로 내원하였다. 가슴 X선 사진과 흉부 전산화단층촬영 사진이다. 검사 결과는 다음과 같았다. 치료는?

> 혈액 : 백혈구 9,500/mm3, 혈색소 15.0g/dL, 혈소판 261,000/mm3 단백질 7.5g/dL, 포도당 179mg/dL, 젖산탈수소효소 682U/L
>
> 가슴막삼출액 : 백혈구 6,800/mm*(중성구 15%, 림프구 85%) pH 7.49, 단백질 5.9g/dL, 포도당 152mg/dL, 젖산탈수소효소 453U/L, 아데노신탈아미노효소(ADA) 90IU/L, 암배아항원 1.25ng/mL

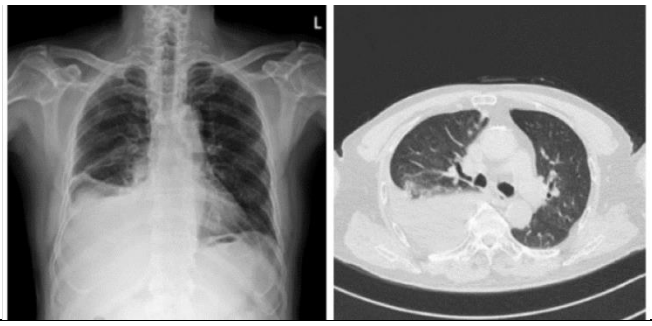

1) 항결핵제
2) 항생제
3) 가슴막유착술
4) 가슴막천자 재시행
5) 가슴관삽입

답

1

해설

3. 진단

1st)Exudate/Transudate
2nd)Glucose 체크
3rd)ADA>40
(알고리즘의 순서를 잘 따라가며 진단해야 함)

1) exudate with predominantly lymphocytes
2) high level of TB markers in the pleural fluid
: ADA (adenosine deaminase) > 40 IU/L
- Empyema, Rheumatoid arthritis, Lymphoma 증가할 수.
: Interferon-gamma >140 pg/ml 민감도는 더 높으나, 가격이 비싸 상용화되지 않음
: MTB-PCR (+)
3) PF culture(+), pleural biopsy, thoracoscopy

4. 치료: anti-TB medication

위 문제와 같은 방법으로 exudate임을 알 수 있습니다. ADA 수치가 40보다 높으며 exudate의 림프구 비율이 높으므로 결핵성 흉막염을 의심하고 항결핵제로 치료해야 합니다.

문제번호	19	교수님	박순효
주제	폐종양의 진단과 치료	해설자	조성훈
		감수자	서건호

문제

73세 남자가 호흡곤란을 주소로 내원하였다. 신체진찰 상 안면홍조가 있었고, 얼굴과 목이 심하게 부어있었다. 가슴 X선 사진과 흉부전산화단층촬영 사진은 다음과 같다. 조직학적 검사상 비소세포폐암으로 확인되었다. 우선적으로 필요한 조치로 옳은 것은?

1) 항응고요법
2) 방사선치료
3) 항암화학요법
4) 외과적 절제
5) 항생제

답

2

해설

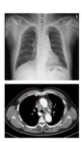

[SVC syndrome]
안면홍조+얼굴,목 부음 √
→방사선치료

- SVC syndrome
  - 상대정맥을 침범해서 혈관을 막아서 상대정맥 증후군을 일으킬 수 있으며
- Cardiac involvement
  - 심막을 침범하여 심장탐폰(tamponade), 부정맥, 심부전을 일으킬 수 있다.
- Lymphatic obstruction and invasion
  - 림프관을 폐색시켜서 흉수를 만들기도 하며,
  - 림프관을 따라서 종양이 전이되어 호흡곤란과 저산소혈증을 일으키기도 한다.
- Alveolar invasion
  - 폐암은 폐포를 침범해서 가스교환에 장애를 초래, 호흡부전, 호흡곤란, 저산소혈증, 그리고 가래를 생기게한다.
- Bone, brain invasion
  - 뼈에 전이 되면 심한 통증을 느끼게 된다. 뇌에 전이되면 두통, 구토 등이 생길 수 있다.

야마입니다. 안면홍조, 얼굴과 목의 부음을 통해 SVC syndrome임을 알고 방사선치료를 시행하면 됩니다.

문제번호	20	교수님	박순효
주제	폐종양의 진단과 치료	해설자	조성훈
		감수자	서건호

문제

68세 남성, 4개월전부터 시작되고 점점 심해지는 기침, 가벼운 호흡곤란, 40갑년 흡연력, 체중감소와 식욕부진 있음, 가래와 객혈도 함. 폐암 병기 설정을 위해 어떤 걸로 조직검사 해야 할까?

1) EBUS TBNA
2) 우측 폐 전절제술
3) 경피적 폐생검
4) 굴곡형 기관지내시경을 통한 생검

답

1

해설

3) 기타 조직검사 단순한 조직검사로 판단 어려울 경우

악성 흉수라면 stage 4가 되니까 수술하면 안 되잖아요
반드시 검사해야 한다

① 림프절생검; 쇄골상 림프절, 경부림프절 등의 림프절이 촉지될 경우

② 흉막삼출이 있을 경우에는 흉막액에서 세포진 검사 또는 흉막생검을 시행한다.

③ 종격동 검사; 기관지경검사 또는 경피적침생검으로 진단이 되지 않고, 종격동 림프절이 커져 있을 경우

④ 흉강경검사; 말초형 종괴 또는 흉막삼출이 있으나 진단이 되지 않을 경우

보기 나오면 답이다

⑤ 초음파기관지내시경을 이용한 종격동 림프절 흡인 EBUS-TBNA (endobronchial ultrasound guided transbronchial needle aspiration): 폐암의 종격동 병기 결정에서 표준 검사 방법인 종격동 검사를 대체하고 있다.

병기 설정을 위한 검사를 물어봤으므로 EBUS TBNA가 정답입니다. 한글과 영어 및 약어 모두 알아 두시는 걸 추천합니다.

문제번호	21	교수님	금동윤
주제	폐 종양의 외과적 치료	해설자	조성훈
		감수자	서건호
문제	폐암 수술의 금기가 아닌 경우는? 1) SVC syndrome 2) phrenic nerve palsy 3) bone metastasis 4) over 80 yrs 5) hoarseness		
답	4		
해설	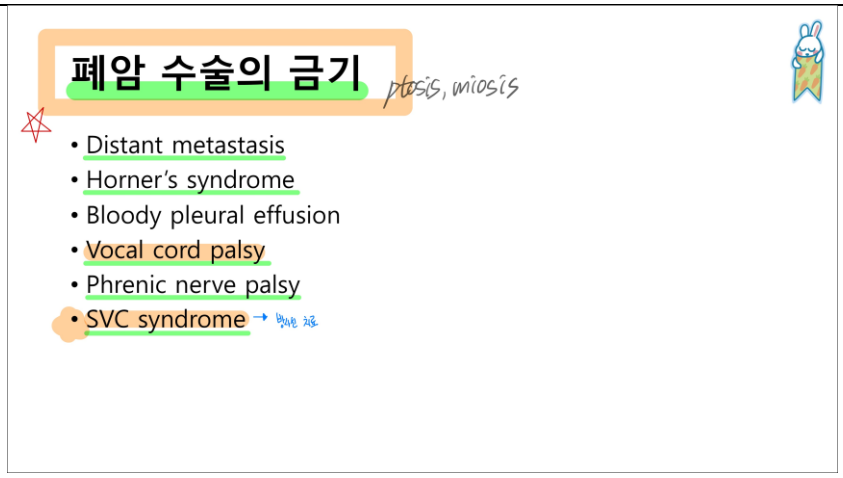 4) 강의록에 'In Stage I, over 80 is not contraindication to lobectomy'라는 워딩이 있어서 절대적 금기는 아닌 듯합니다. 5) vocal cord palsy에 해당합니다. 금동윤 교수님은 전반적으로 야마 그대로 타시거나 선지 변형으로 주로 내셨습니다.		

<table>
<tr><td>문제번호</td><td>22</td><td>교수님</td><td>금동윤</td></tr>
<tr><td rowspan="2">주제</td><td rowspan="2">비종양성 폐질환의 외과적 치료 폐이식술</td><td>해설자</td><td>조성훈</td></tr>
<tr><td>감수자</td><td>서건호</td></tr>
<tr><td>문제</td><td colspan="3">다음 폐결핵 중 수술을 해야 하는 경우는?
1) 소아 폐결핵
2) 속립성 결핵
3) 우상엽 기관지 결핵
4) 기관지-흉막루 발생
5) 양측성 광범위한 결핵</td></tr>
<tr><td>답</td><td colspan="3">4</td></tr>
<tr><td>해설</td><td colspan="3">③ Severe bronchopleural fisula or pleurocutaneous fistula Cold abscess - 통증없는 고름
cf)일반적인 고름은 뜨끈뜨끈하면서 아픔
④ Severe bronchial stricture or bronchial dilatation
⑤ Cannot rule out the malignanacy
⑥ Co-exist of malignanacy and tuberculosis

• Contraindication
Severe cardiopulmonary dysfunction
광범위 허파결핵 혹은 기관지결핵 양측 폐야 광범위 결핵
활동성 기관지 결핵(수술전 최소 2주이상 약물치료) 수술 때문에 더 진행될 수 있다
소아 폐결핵

• 수술방법
폐절제술(Wedge resection –segmentectomy- lobectomy- pneumonectomy)
허탈요법: artificial pneumothorax, ipsilateral phrenic nerve palsy, thoracoplasty

정답 선지는 야마가 아니었으나, 폐결핵 수술의 금기증이 출제된 적 있습니다.
2) 속립성 결핵은 결핵균이 혈류를 타고 전신으로 퍼진 상태이므로 약물 치료를 해야 합니다.</td></tr>
</table>

문제번호	23	교수님	금동윤
주제	비종양성 폐질환의 외과적 치료 폐이식술	해설자	서건호
		감수자	조성훈

문제	폐농양을 일으키는 가장 많은 균은? 1) Staphylococcus. Aureus 2) Pseudomonas 3) Anaerobes 4) Klebsiella 5) Streptococcus
답	3
해설	2021 2차 39번 Lung abscess의 m/c 원인균은 anaerobe입니다. 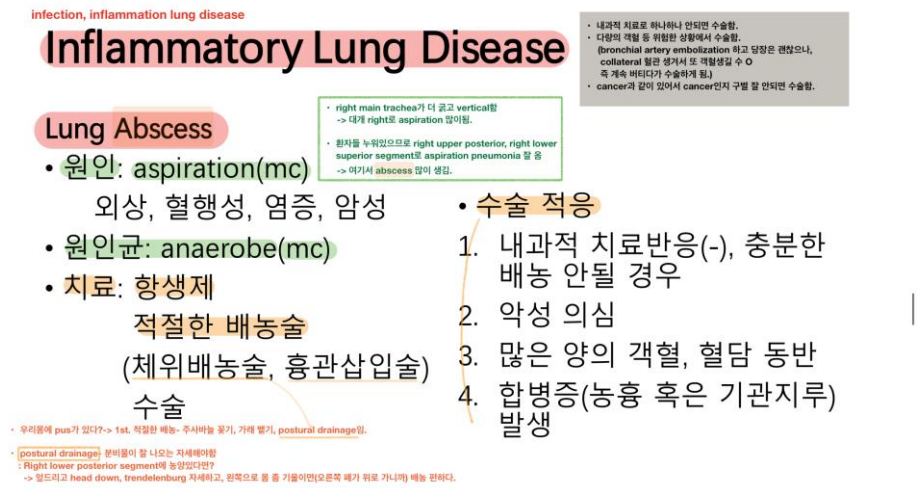

문제번호	24	교수님	금동윤
주제	비종양성 폐질환의 외과적 치료 폐이식술	해설자	서건호
		감수자	조성훈
문제	다음 중 응급수술이 필요한 경우는? 1) congenital lobar emphysema 2) intralobar sequestration 3) extralobar sequestration 4) congenital cystic adenomatoid malformation 5) Pectus carinatum		
답	1		
해설	2023 2차 19번 변형 2023 야마에는 흉부 사진과 임상양상을 보고 congenital lobar emphysema임을 알아차리고 그에 대한 치료도 알아야 했지만, 올해는 다소 간단히 출제되었습니다. Congenital lobar emphysema의 치료는 Emergency op입니다. 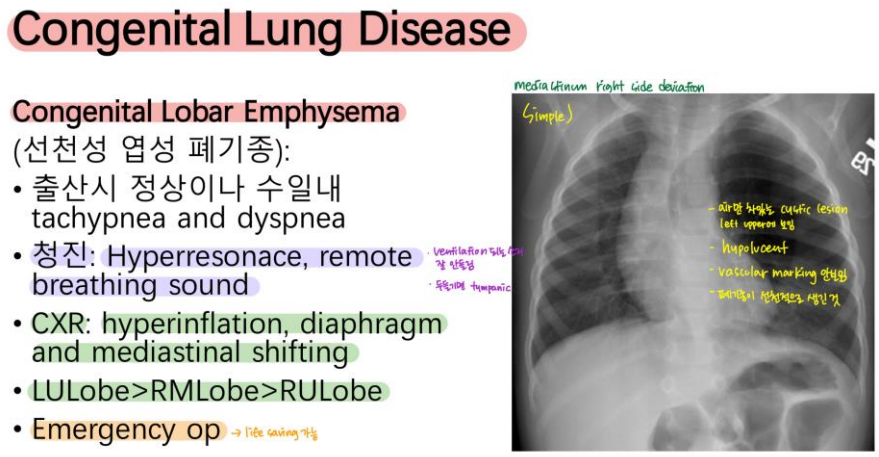		

문제번호	25	교수님	박재석
주제	중환자의학	해설자	서건호
		감수자	조성훈

문제

65세 여자 환자가 숨이 차서 왔다. 1일전 췌장암으로 위절제술을 받고 입원 중이었다고 한다. 흉부 X-선 사진은 다음과 같다. 이 환자의 호흡부전을 예방하기 위한 방법으로 적절한 것은?

1) 폐 물리요법 제한
2) 앙와위 유지
3) 금연
4) 적극적 진정제 사용
5) 진통제 사용 제한

답

3

해설

2022 2차 29번, 2021 2차 23번 .

1일전 위절제술을 받은 것에서 수술 전후 호흡부전이 발생하는 제3형 주술기 호흡부전임을 알 수 있습니다.

1) 폐 물리요법은 주술기 호흡부전의 예방법입니다.
2) 양와위 자세는 주술기 호흡부전의 원인입니다.
3) 흡연은 주술기 호흡부전의 원인이기에, 금연이 예방임을 알 수 있습니다.
4) 과도한 진정에 대한 예방은 중환자의 표준화 bundle care입니다. (급성호흡곤란강의록)
5) 충분한 통증조절은 주술기 호흡부전의 예방법입니다.

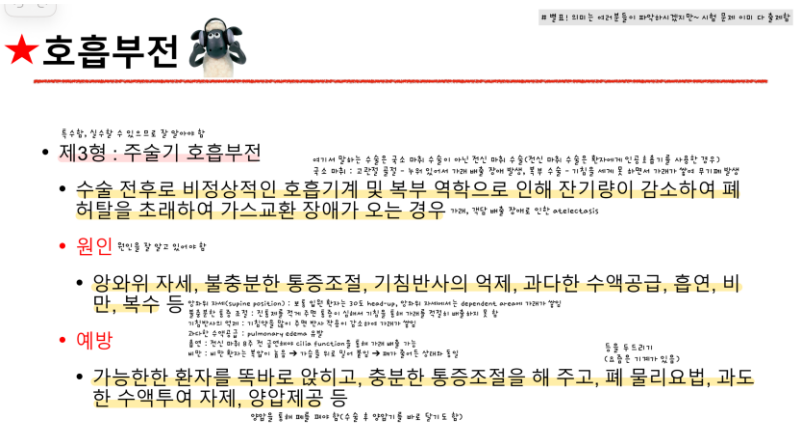

문제번호	26	교수님	박재석
주제	중환자의학	해설자	서건호
		감수자	조성훈
문제	중환자실의 환자들에게 발생할 수 있는 합병증을 예방하기 위해 반드시 시행하여야 하는 조치는? 1) 적극적인 진정제 사용 2) 조기재활 3) 가능하다면 정맥영양 투여 4) 120mg/dl 이하로 엄격한 혈당 조절 5) 욕창 방지를 위해 도뇨관 지속 유지		
답	2		
해설	2023 2차 24번, 2022 2차 30번 변형 1) 25번 4번 선지와 동일 2) 조기재활은 중환자 합병증 예방법입니다. 3, 4, 5) 가능하다면 경장영양, 180이하로 혈당조절, 도뇨관은 필요하지 않으면 즉시 제거해야합니다. ★중환자의 합병증 예방 ■ 전반적인 내용 • 심부정맥혈전증 예방 가능하다면 보행하도록 DVT가 잘 생김(DVT 확인 후 하지가 immobilize) → 예방적으로 사용(일단 출혈가능 확률에게 해당함) • LMWH, 하지 압박장치 → LMWH를 사용할 수 없는 경우 • 스트레스 궤양 위해당 예방적으로 사용 • H2 blocker or PPI • 영양 혈당조절 당뇨가 아니더라도 출혈가능한 혈당 조절 능력이 떨어진 상태, steroid를 많이 사용하거 혈압이 혈당이 많이 상승한 경우 있음 • 가능하다면 경장영양 우선 입으로 먹을 수 있는 상황 등 위한 인공호흡기를 사용한 경우 음식을 삼키가 어려움 → 정맥영양을 통한 영양 공급 우선(non 정맥영양) • 혈당 조절 (180 이하) 하루에는 110, 120 미만으로 조절 but, 저혈당으로 예지는 확률가 많음 최근 ICU(집중치료실)에서는 나름 낮게 조절하지 않도록 권고 • 중환자실 획득 허약 가능하 누워있다보면 근육 힘이 빠짐 예를 들었는 사람도 하루 이틀 인공호흡기 달고 출혈가능성에 누워 있으면 몸 망가짐 • 조기 재활 인공호흡기를 달고 있어도 사람 가능(조금은 힘에 맞 몸에 가능하거 있어서 누워서 가능하거를 말 or 인공호흡기를 달고 출혈가능 내용을 걸기도 함) 인공호흡기 걸거나고 해당하면 등급, 출혈가능성에 등이 크게라는 사람에게 근육만들 조치해서 인공호흡기를 걸거나 수 있음 (일이 있어서 이동을 해야 가능한 경우에, 인공호흡기 걸거 & 이동을 못 하면 더욱 가능하거 경우)		

문제번호	27	교수님	
주제	급성호흡곤란증후군	해설자	서건호
		감수자	조성훈

문제

평소 건강하던 65세 남자가 숨이차서 왔다. 3일전 전신 화상으로 타병원 입원중 급격하게 호흡곤란이 악화되어 기도삽관상태로 응급실로 내원하였다. 혈압 140/80mmHg, 맥박 120회/분, 호흡 30회/분 체온 36.7도이었다. 양쪽 가슴에서 거품소리가 들렸다. 인공호흡기 설정을 FiO2 0.8, PEEP 10cmH2O 로 시행한 동맥혈 가스분석결과는 pH 7.43, PaCO2 36mmHg, PaO2 64mmHg, HCO3- 20mEq/L이었다. 심초음파에서는 별다른 이상이 없었고, 흉부 X-선 사진은 다음과 같다. 진단은?

1) 폐렴
2) 폐부종
3) 폐색전증
4) 급성호흡곤란증후군
5) 특발폐섬유화증의 급성악화

답

4

해설

2023 2차 25번, 2022 2차 31번, 2021 2차 26번 변형
교수님께서 매우 강조하신 부분입니다.

3일전 시작된 급성 증상으로 흉부 사진에서 양측성 침윤이 보이고, 심초음파에서 이상이 없으므로 심부전이나 수액과다에 의한 호흡부전을 배제할 수 있습니다. PaO2/FiO2가 300보다 작으므로 Berlin 정의에 따라 진단은 급성호흡곤란증후군입니다.

★진단

Berlin 정의 (2012)

시작	급성(손상을 받은 후 1주 이내 또는 새롭게 악화되는 호흡기 증상)
흉부사진	양측 성 침윤(흉수, 폐 허탈 또는 폐 결절로 설명되지 않는)
폐부종 발생 원인	심부전이나 수액 과다에 의한 호흡 부전이 아니어야 함 (위험인자가 없을 경우 압력성 폐부종을 배제하기 위해 심초음파 등의 검사가 필요하다.)
산소화	
경증	200 mmHg < PaO_2/FiO_2 ≤ 300 mmHg (호기말양압 또는 지속기도양압 ≥ 5cmH_2O)
중등증	100 mmHg < PaO_2/FiO_2 ≤ 200 mmHg (호기말양압 ≥ 5cmH_2O)
중증	PaO_2/FiO_2 ≤ 100 mmHg (호기말양압 ≥ 5cmH_2O)

<table>
<tr><td>문제번호</td><td>28</td><td>교수님</td><td>박재석</td></tr>
<tr><td rowspan="2">주제</td><td rowspan="2">급성호흡곤란증후군</td><td>해설자</td><td>서건호</td></tr>
<tr><td>감수자</td><td>조성훈</td></tr>
<tr><td>문제</td><td colspan="3">28. 평소 건강하던 65세 남자가 숨이차서 왔다. 3일전 전신 화상으로 타병원 입원중 급격하게 호흡곤란이 악화되어 기도삽관상태로 응급실로 내원하였다. 혈압 140/80mmHg, 맥박 120회/분, 호흡 30회/분 체온 36.7도이었다. 양쪽 가슴에서 거품소리가 들렸다. 인공호흡기 설정을 FiO2 0.8, PEEP 10cmH2O 로 시행한 동맥혈 가스분석결과는 pH 7.43, PaCO2 36mmHg, PaO2 64mmHg, HCO3- 20mEq/L이었다. 심초음파에서는 별다른 이상이 없었고, 흉부 X-선 사진은 다음과 같다. 진단은?

1) 폐포동원술
2) 스테로이드
3) 저일회호흡량
4) 고빈도기계환기
5) 질병 초기에 근이완제 사용</td></tr>
<tr><td>답</td><td colspan="3">3</td></tr>
<tr><td>해설</td><td colspan="3">2023 2차 26번, 2022 2차 32번, 2021 2차 25번 변형

27번 환자와 같은 case입니다. 급성호흡곤란증후군에서 사망률 감소가 유일하게 증명되어 권장되는 치료는 저일회호흡량뿐입니다.

★치료
Evidence-Based Recommendations for ARDS Therapies
<table><tr><th>TREATMENT</th><th>RECOMMENDATION</th></tr><tr><td>Mechanical ventilation</td><td></td></tr><tr><td>Low tidal volume 근거가 확실한 치료</td><td>A</td></tr><tr><td>Minimized left atrial filling pressures 수액을 과도하게 주면 안된다</td><td>B</td></tr><tr><td>High-PEEP or “open lung”</td><td>B[b]</td></tr><tr><td>Prone position 엎드린 자세</td><td>B[b]</td></tr><tr><td>Recruitment maneuvers</td><td>C[b]</td></tr><tr><td>High-frequency ventilation</td><td>D</td></tr><tr><td>ECMO 코로나 때 뜬인 장비인데 근본적인 치료는 아님</td><td>B[b]</td></tr><tr><td>Early neuromuscular blockade (routine use)</td><td>C[b]</td></tr><tr><td>Glucocorticoid treatment 요즘은 A, B 왔다갔다 함</td><td>D</td></tr><tr><td>Inhaled vasodilators (e.g., inhaled NO, inhaled epoprosteol)</td><td>C</td></tr><tr><td>Surfactant replacement, and other anti-inflammatory therapy (e.g., ketoconazole, PGE1, NSAIDs)</td><td>D</td></tr></table></td></tr>
</table>

<table>
<tr><td>문제번호</td><td>29</td><td>교수님</td><td>박재석</td></tr>
<tr><td rowspan="2">주제</td><td rowspan="2">기계환기</td><td>해설자</td><td>서건호</td></tr>
<tr><td>감수자</td><td>조성훈</td></tr>
<tr><td>문제</td><td colspan="3">45세 남자가 하루 전부터 심한 호흡곤란으로 응급실에 왔다. 2주전 교통사고로 인한 다발성 골절로 누워 지내왔다고 한다. 4일전 누런 가래가 많아졌으나 가래를 잘 배출하지 못했고, 기운이 없었다. 혈압 95/60mmHg, 맥박 130회/분, 호흡 40회/분 체온 39도이었다. 묻는 말에 대답을 잘 하지 못하며 의식이 저하되어 있었고, 오른쪽 가슴에서 거품소리가 들였다. 대기호흡 상태의 SpO2가 85% 였다. 처치는?
1) 비침습양압환기
2) 기관내삽관 및 기계환기
3) 속효베타2 작용제 흡입
4) 코삽입관을 통한 산소 2L/min 공급
5) 산소마스크를 통한 산소 10L/min 공급</td></tr>
<tr><td>답</td><td colspan="3">2</td></tr>
<tr><td>해설</td><td colspan="3">2023 2차 53번, 2022 2차 33번, 2021 2차 27번
수업시간에 교수님께서 말에 대답 못하는 환자는 기계환기 해야 함을 매우 강조하셨습니다.

환자의 산소포화도가 85%로 낮기에 산소를 공급해야 하지만, 의식이 없어 기관내삽관 및 기계환기를 해야합니다.</td></tr>
</table>

문제번호	30	교수님	박재석
주제	기계환기	해설자	서건호
		감수자	조성훈
문제	급성호흡곤란증후군의 폐 보호환기 전략으로 옳은 것은? 1) 일회호흡량은 예측체중 1kg당 6ml이하 2) 고원압이 35cmH2O이상이다. 3) 가능하면 SaO2를 95-100으로 맞춘다. 4) 호흡수는 최소 35이상으로 맞춘다. 5) FiO2를 0.6이상으로 맞춘다		
답	1		
해설	2023 2차 54번, 2022 2차 34번, 2021 2차 28번 교수님께서 매우 강조하신 폐 보호환기 전략 문제입니다. 1) 맞는 선지입니다. 2) 고원압이 35cmH2O 이하이다. 3) 가능하면 SaO2를 88-95로 맞춘다. 4) 호흡수는 35 이하로 맞춘다. 5) FiO2를 0.6이하로 맞춘다 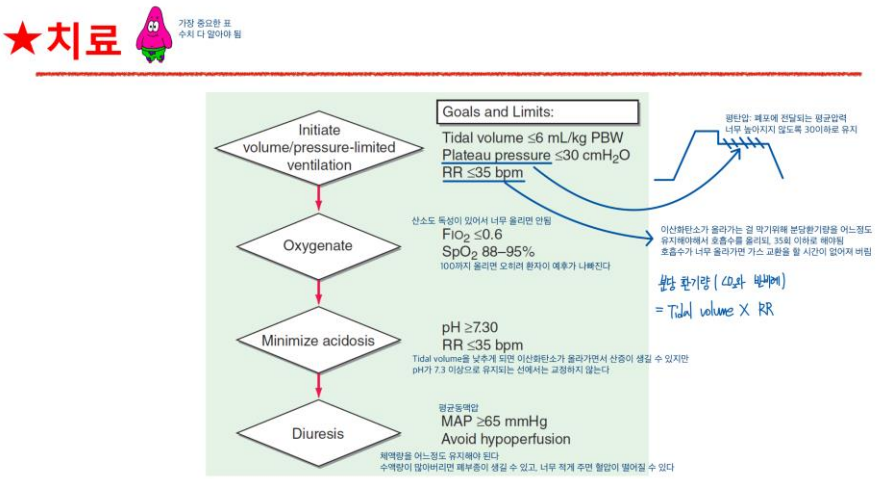 		

문제번호	31	교수님	김태훈
주제	폐암 조기진단/폐결절	해설자	서건호
		감수자	조성훈

문제

SPN에서 악성확률 높이는 것?

1) 이전과 비교해서 크기 커짐
2) 2cm 미만 1년전과 크기 동일
3) 처음 발견한 5mm
4) 비흡연

답

1

해설

올해 처음 들어오셨지만 강조한 부분들에서 문제 내셨습니다.
교수님께서 lung RADS system의 4a와, 특히 사이즈가 커져간다면 high risk를 매우 강조하셨습니다.

Solid에서 8mm이상일 때, part-solid에서 solid component가 6mm 이상일 때, 이전과 비교해서 사이즈가 커져갈 때는 폐암 의심되어 반드시 검사 진행해야합니다.

Lung RADS system

이런거 표 다 외우려고 하면 너무 힘들다

사이즈가 커져간다면 high risk 반드시 알아야 한다

4A 이상은 확실하게 알았으면 좋겠다

solid에서는 8mm, part-solid에서는 solid component가 6mm 이상

이때는 이전 CT가 없어도 처음부터 폐암을 의심해서 검사 진행

solid가 15mm이상, part-solid에서 solid component 8mm이상은 4B

Lung-RADS Version 1.0 Versus Lung-RADS Version 1.1

Assessment Categories Pertinent to This Study (Categories 2-4A)

Category Descriptor	Lung-RADS Score	Findings under Lung-RADS v1.0	Findings under Lung-RADS v1.1	Management
Benign Appearance or Behavior Nodules with a very low likelihood of becoming a clinically active cancer due to size or lack of growth	2		**Perifissural nodule(s):** <10 mm	Continue annual screening with LDCT in 12 months
		Solid nodule(s): < 6 mm or new < 4 mm	**Solid nodule(s):** < 6 mm or new < 4 mm	
		Part solid nodule(s): < 6 mm total diameter on baseline screening	**Part solid nodule(s):** < 6 mm total diameter on baseline screening	
		Non solid nodule(s) (GGN): <20 mm OR ≥ 20 mm and unchanged or slowly growing	**Non solid nodule(s) (GGN):** <30 mm OR ≥ 30 mm and unchanged or slowly growing	
		Category 3 or 4 nodules unchanged for ≥ 3 months	Category 3 or 4 nodules unchanged for ≥ 3 months	
Probably Benign Probably benign findings(; short term follow up suggested; includes nodules with a low likelihood of becoming a clinically active cancer	3	**Solid nodule(s):** ≥ 6 to < 8 mm at baseline OR new 4 mm to < 6 mm	**Solid nodule(s):** ≥ 6 to < 8 mm at baseline OR new 4 mm to < 6 mm	6 month LDCT
		Part solid nodule(s): ≥ 6 mm total diameter with solid component < 6 mm OR new < 6 mm total diameter	**Part solid nodule(s):** ≥ 6 mm total diameter with solid component < 6 mm OR new < 6 mm total diameter	
		Non solid nodule(s) (GGN): ≥ 20 mm on baseline CT or new	**Non solid nodule(s) (GGN):** ≥ 30 mm on baseline CT or new	
Suspicious Findings for which additional diagnostic testing is recommended	4A	**Solid nodule(s):** ≥ 8 to < 15 mm at baseline OR growing < 8 mm or new 6 to < 8 mm	**Solid nodule(s):** ≥ 8 to < 15 mm at baseline OR growing < 8 mm or new 6 to < 8 mm	3 month LDCT; PET/CT may be used when there is a ≥ 8 mm solid component
		Part solid nodule(s): ≥ 6 mm with solid component ≥ 6 mm to <8 mm OR with a new or growing < 4 mm solid component	**Part solid nodule(s):** ≥ 6 mm with solid component ≥ 6 mm to <8 mm OR with a new or growing < 4 mm solid component	

Figure 1: Chart shows assessment categories from the American College of Radiology Lung Imaging Reporting and Data System (Lung-RADS) version 1.0 versus version 1.1 pertinent to this study. GGN = ground-glass nodule, LDCT = low-dose CT.

<table>
<tr><td>문제번호</td><td>32</td><td>교수님</td><td>김태훈</td></tr>
<tr><td rowspan="2">주제</td><td rowspan="2">폐암 조기진단/폐결절</td><td>해설자</td><td>서건호</td></tr>
<tr><td>감수자</td><td>조성훈</td></tr>
<tr><td>문제</td><td colspan="3">68세 남성 환자가 기침과 가벼운 호흡곤란을 호소하며 내원하였다. 환자는 흡연경력 40갑년으로, 현재는 금연한 상태이다. 기침은 4개월 전부터 시작되었으며, 점차 심해지고, 가래와 함께 간헐적인 혈담이 동반되고 있다. 최근 체중 감소가 있었고, 식욕 부진도 보고하고 있다. 생체 징후는 체온 37.3도 혈압 135/85mmHg호흡수 20회/분이다. 이 환자에게 진단을 위해 시행할 수 있는 가장 적절한 검사는 무엇인가?
 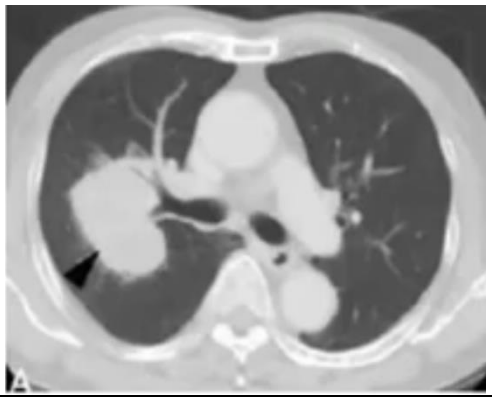
1) 경피적 폐조직 생검
2) 굴곡 기관지 내시경 유도 생검
3) 우측 전폐 절제술
4) 종격동경을 통한 생검
5) 선형 기관지내시경초음파 세침 흡인술</td></tr>
<tr><td>답</td><td colspan="3">2</td></tr>
<tr><td>해설</td><td colspan="3">피드백에 나온 문제입니다. 경피적 생검과 내시경 생검을 어떤 상황에 쓰는지 매우 강조하셨습니다. 피드백 때 김현정 교수님께서 좌측 결절이 bronchus와 연결되어 있음을 매우 강조하는 그림이라 답은 2번이라고 하셨습니다.
 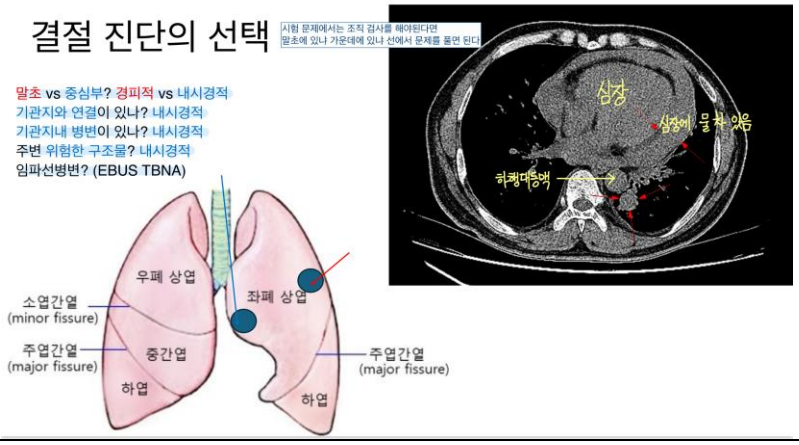
</td></tr>
</table>

<table>
<tr><td>문제번호</td><td>33</td><td>교수님</td><td>채민철</td></tr>
<tr><td rowspan="2">주제</td><td rowspan="2">흉부절개 및 폐절제술, 흉막질환</td><td>해설자</td><td>서건호</td></tr>
<tr><td>감수자</td><td>조성훈</td></tr>
<tr><td>문제</td><td colspan="3">농흉의 진행에 대한 설명으로 바르지 않은 것은?
1) 초기 단계에서부터 항생제와 적절한 배액술이 필요하다.
2) 부폐렴성 흉수, 결핵성 늑막염 등이 흔한 원인이다.
3) 원인 질환을 치료하고 흉강내 국한된 감염원을 제거하며 늑막을 덮고있는 두꺼운 막을 제거하여 폐의 완전한 팽창을 도모하기 위하여 폐박피술을 시행하기도 한다.
4) 세균 감염이 동반되어 있는 경우 흉수내 pH 및 glucose의 저하 소견을 관찰할 수 있다.
5) 흉수 검사에서 pleural/serum protein ratio < 0.5, pleural/serum LDH ratio < 0.6 소견을 확인할 수 있다.</td></tr>
<tr><td>답</td><td colspan="3">5</td></tr>
<tr><td>해설</td><td colspan="3">채민철 교수님 문제는 풀야마였습니다.

1), 3) 감염에 대한 systemic treatment(항생제)와 chest tube drainage(배액술), decortication(폐박리술)이 치료법에 포함되어 있습니다.
2) 부폐렴성 흉수와 결핵성 늑막염을 흔한 원인으로 제시하셨습니다.
4) 세균 감염이 동반되어 있는 stage II(fibrinopurulent phase)의 경우, pH 및 glucose의 저하 소견을 관찰할 수 있습니다.
5) 농흉은 exudate에 해당하므로 Light's criteria에 따라 pleural/serum protein ratio> 0.5, pleural/serum LDH ratio > 0.6를 만족시키게 됩니다. (틀린 선지)</td></tr>
</table>

<table>
<tr><td>문제번호</td><td>34</td><td>교수님</td><td>채민철</td></tr>
<tr><td rowspan="2">주제</td><td rowspan="2">흉부절개 및 폐절제술, 흉막질환</td><td>해설자</td><td>서건호</td></tr>
<tr><td>감수자</td><td>조성훈</td></tr>
<tr><td>문제</td><td colspan="3">기흉에 대한 설명으로 바르지 않은 것은?
1) 기흉은 흉강내 공기가 모여 있는 상태를 말하며 원발성 자연기흉의 경우 폐기종이 심한 고령에서 많이 발생한다.
2) 호흡곤란 등의 증상이 심한 경우 기흉의 정도에 관계없이 흉관배액술이 필요하다.
3) 병원내에서 영상 유도하 경피적 폐조직검사, 중심정맥도관 등의 시술 후 환자에게서 발생하는 경우가 있다.
4) 긴장성 기흉에서 즉각적인 배액이 되지 않을 경우 심장으로 정맥 순환 장애가 발생하여 사망에 이를 수 있는 위험한 상황이 발생할 수 있다.
5) 원발성 자연기흉의 경우 흉관배액술 후 5일이상 지속되는 공기 누출이나 폐의 확장이 없을 시 수술을 고려할 수 있다.</td></tr>
<tr><td>답</td><td colspan="3">1</td></tr>
<tr><td>해설</td><td colspan="3">채민철 교수님 문제는 풀야마였습니다.

1) 원발성 자연기흉(PSP)는 10~20세에서 가장 많이 발생하며 고령(60~70세)에서 가장 많이 발생하는 것은 이차성 자연기흉(SSP)입니다.
2) Tube Thoracostomy를 하는 경우로 significant symptom이 있을 때가 있다고 강의록에 제시되어 있습니다.
3) Traumatic Pneumothorax에 대한 설명입니다.
4) 긴장성 기흉에서는 공기가 심장을 눌러 심박출량이 줄어들게 되어 저산소증에 빠지게 될 가능성이 있어 재빠른 감압이 필요가 있다고 언급하셨습니다.
5) 강의록에는 지속적인 공기 누출이 있거나 폐의 재확장에 실패했을 경우에 PSP의 수술을 진행한다고는 되어 있으나 자세한 기간은 적혀있지 않습니다. KMLE에 따르면 3일 이상 지속되면 수술한다고 합니다.</td></tr>
</table>

<table>
<tr><td>문제번호</td><td>35</td><td>교수님</td><td>채민철</td></tr>
<tr><td rowspan="2">주제</td><td rowspan="2">종격동 질환, 종양</td><td>해설자</td><td>서건호</td></tr>
<tr><td>감수자</td><td>조성훈</td></tr>
<tr><td>문제</td><td colspan="3">종격동염에 대한 설명으로 바르지 않은 것은?
1) 하행괴사성 종격동염은 치료되지 않은 경부감염이 주된 원인이다.
2) 식도 이물 등으로 인한 천공 및 식도파열이 흔한 원인이며 대부분의 경우 손상된 식도 절제술이 필요하다.
3) 제대로 치료가 되지 않을 경우 패혈증 및 다발성 장기기능 부전 등의 발생으로 인해 사망율이 높은 질환이다.
4) 하행괴사성 종격동염은 경부 감염 이후 느슨한 연결조직을 따라 파급될 수 있으며 기도 주변, 목혈관신경집 주변 및 후인두공간을 통한 전파가 흔한 경로이다.
5) 조기 진단 및 치료가 중요하며 종격동내 광범위한 농양이 확인되는 경우 적극적인 수술적 배액술을 고려해야 한다.</td></tr>
<tr><td>답</td><td colspan="3">2</td></tr>
<tr><td>해설</td><td colspan="3">채민철 교수님 문제는 풀야마였습니다.

1) 하행괴사성 종격동염은 periodontal, peritonsillar, odontogenic, pharngeal infection 등의 경부감염으로부터 발생합니다.
2) 천공 및 식도파열이 종격동염의 흔한 원인인 것은 맞지만 그 치료에 대해서 강의록에는 surgical drainage와 debridement라고 나와있습니다. 아마 식도 전체를 절제하는 것이 아닌 괴사 조직만을 절제하는 것이기에 틀린 선지인 것 같습니다. 매번 야마에 이 선지가 답인 것으로 나왔으니 외우는게 나을 것 같습니다.
3) rapid progression하여 패혈증 및 다발성 장기기능 부전으로 이어질 수 있어 사망률이 높은 질환입니다.
4) 하행괴사성 종격동염은 pretracheal plane, perivascular plane, prevertebral plane이 주된 전파 경로입니다.
5) 조기 진단 및 치료가 중요하며 aggresive surgical drainage를 시행합니다.</td></tr>
</table>

<table>
<tr><td>문제번호</td><td>36</td><td>교수님</td><td>채민철</td></tr>
<tr><td rowspan="2">주제</td><td rowspan="2">종격동 질환, 종양</td><td>해설자</td><td>서건호</td></tr>
<tr><td>감수자</td><td>조성훈</td></tr>
<tr><td>문제</td><td colspan="3">흉선종에 대한 설명으로 바르지 않은 것은?
1) 흉선종은 후종격동에서 발생하는 가장 흔한 종양이다.
2) 중증근무력증 환자의 5-15%에서 흉선종이 발견되기도 한다.
3) 특이적인 증상이 없이 우연히 발견되는 경우가 많다.
4) 비교적 초기 병기의 경우 수술적 완전 절제가 치료이며 절제면이 종양과의 관계가 불명확한 경우 수술 후 방사선 치료를 고려할 수 있다.
5) 진행된 병기에서도 항암치료 후 수술적 절제를 적극적으로 고려할 수 있다.</td></tr>
<tr><td>답</td><td colspan="3">1</td></tr>
<tr><td>해설</td><td colspan="3">채민철 교수님 문제는 풀야마였습니다.

1) 흉선종은 전종격동에서 발생하는 가장 흔한 종양입니다. (틀린 선지)
2) 중증근무력증 환자의 5-15%에서 흉선종이 발견됩니다. 또한 30-50%의 흉선종은 임상적인 중증근무력증과 관련이 있습니다.
3) 50%의 환자에서 임상 증상이 없이 우연히 발견됩니다.
4) Early stage tumor(stage I, II)에 대해서 complete surgical resection을 하며 절제면이 깨끗하지 않은 경우 PORT를 고려합니다.
5) locally advanced tumor에서도 stage IVB를 제외하면 수술적 치료를 고려하고 수술 전 neoadjuvant therapy를 하여 R0 resection의 확률을 높일 수 있습니다.</td></tr>
</table>

문제번호	37	교수님	홍정희
주제	늑막과 종격동 종양의 영상의학	해설자	서건호
		감수자	조성훈

문제

62세 여자가 5일 전부터 왼쪽 가슴이 아프고 숨이 차다고 내원하였다. 기침, 가래, 발열은 없었다고 하였다. 활력 징후들은 정상이었다. 과거 3년 전에 결장암을 진단받은 적이 있다고 한다. CT검사는 다음과 같다. 진단은?

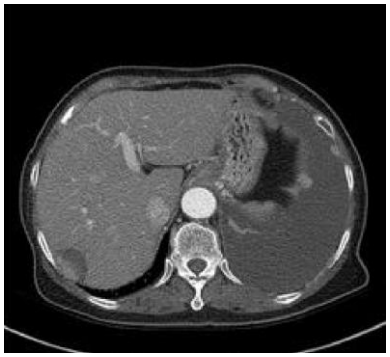

1) 중피종
2) 결핵가슴막염
3) 악섬가슴막삼출
4) 국한성 섬유종양
5) 부폐렴가슴막삼출

답

3

해설

2023 2차 36번, 2021 2차 4번, 2017 2차 33번
홍정희 교수님께서는 수업을 매우 빠르게 진행하시지만, 문제는 거의 야마입니다. 이전 교수님 야마도 꼭 보아야 합니다.

결장암 과거력이 있고, 호흡곤란이 있으며 좌측 폐에 effusion 과 동시에 여러 결절들이 보입니다. (왼쪽 그림의 우측 하단, 오른쪽 그림의 좌측 중앙) 이는 악성가슴막 삼출의 소견입니다.

문제번호	38	교수님	송봉일
주제	호흡기질환의 핵의학적 진단방법	해설자	서건호
		감수자	조성훈

문제	V/Q scan에서 PE를 높은 확률로 시사하는 소견은? 1) 정상 환기 위치에 관류 결손 2) 정상 관류 위치에 환기 결손 3) 환기 결손과 관류 결손이 동일한 위치 4) 관류 결손 원위부의 관류를 보상하는 결손
답	1
해설	송봉일 교수님께서는 중요한 부분 두가지를 알려주셨습니다. V/Q scan에서 Ventilation scan은 정상이고, Perfusion scan은 wedge 모양의 defect를 보일 때 Pulmonary Embolism을 의심할 수 있습니다. 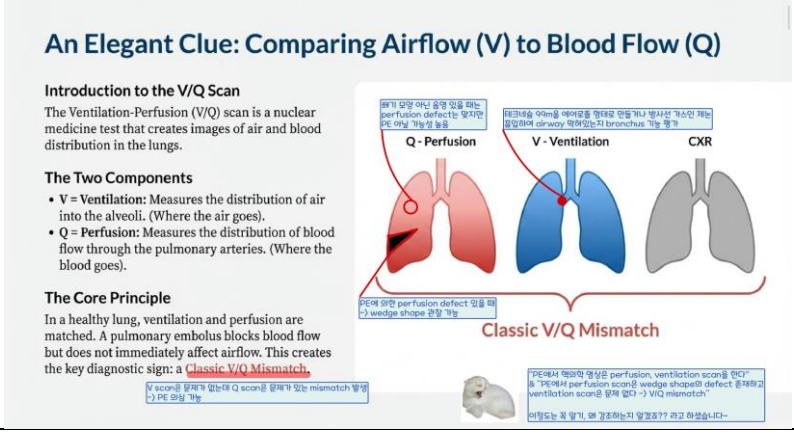

문제번호	39	교수님	송봉일
주제	호흡기질환의 핵의학적 진단방법	해설자	서건호
		감수자	조성훈
문제	폐암의 종격동 림프절 병기 설정에 있어 FDG-18 PET/CT에 관한 설명 중 옳은 것은? 1) 포도당 대사에서 양성 소견을 보인 경우 추가적인 조직 검사 없이 림프절 병기 설정이 가능하다. 2) 육아종성 질환을 앓고 있는 경우, 암성 림프절 비대가 명확히 구분된다는 점에서 진단적 가치가 있다. 3) 조직학적 검사를 완전히 대체하는 표준 참조 검사이다. 4) 중격동 림프절 전이에서는 포도당 대사를 반영하지 못한다는 제한점이 있다. 5) CT상 크기가 정상인 림프절에 숨어있는 전이에 민감도를 가진다.		
답	5		
해설	송봉일 교수님께서는 중요한 부분 두가지를 알려주셨습니다. FDG PET은 CT에서 보기 힘든 1cm 미만의 작은 림프절에서도 전이를 찾아낼 수 있지만, 위양성이 흔해 이상을 보이면 반드시 조직검사로 확진해야 합니다. 1) 추가적인 조직검사는 필수입니다. 2) 확진 (gold standard)0은 조직검사입니다. 3) 완전히 대체할 수 없고, 조직검사는 필수입니다. 4) PET CT로 종격동 림프절 전이가 잘 발견됩니다. 5) PET CT는 작은 림프절 전이를 찾아낼 수 있습니다. 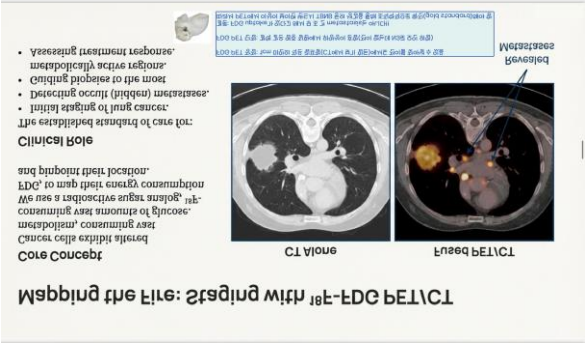 		

<table>
<tr><td>문제번호</td><td>40</td><td>교수님</td><td>김진희</td></tr>
<tr><td rowspan="2">주제</td><td rowspan="2">폐종양 및 흉선종의 방사선 치료</td><td>해설자</td><td>서건호</td></tr>
<tr><td>감수자</td><td>조성훈</td></tr>
<tr><td>문제</td><td colspan="3">다음 중 소세포폐암의 치료에 대한 설명이다. 맞는 것은?
1) 소세포폐암은 방사선치료와 항암약물요법에 모두 높은 치료반응을 나타내므로 제한 병기에서는 방사선치료나 항암화학요법 중 단일치료법으로 치료하면 충분하다.
2) 치료에 의해 흉곽내 폐암이 관해 되면 예방적 전뇌방사선치료를 함으로써 뇌전이를 줄일 수 있다.
3) 제한병기의 초기 소세포폐암은 수술이 우선 치료이다.
4) 소세포폐암에 의한 Superior vena cava syndrome은 가능하면 방사선치료와 항암화학요법을 병합하여 치료를 해야 증상완화를 얻을 수 있다.</td></tr>
<tr><td>답</td><td colspan="3">2</td></tr>
<tr><td>해설</td><td colspan="3">김진희 교수님 문제는 풀야마였습니다.

1) 제한성 병기의 소세포폐암은 Concurrent CRT with EP(etoposide + CDDP)가 표준 치료입니다. 즉, 방사선치료와 항암화학요법의 병합요법을 적용하여야 합니다.
2) PCI(prophylactic cranial irradiation)를 함으로써 뇌전이를 감소시키고 생존률을 향상시킬 수 있습니다.
3) 제한성 병기의 소세포폐암은 Concurrent CRT with EP(etoposide + CDDP)가 표준 치료입니다. 즉, 방사선치료와 항암화학요법의 병합요법을 적용하여야 합니다.
(초기 소세포폐암에서 수술이 가능하긴 하지만, 몇 년 째 답이 2번이였습니다.)
4) 소세포암에 의한 SVC syndrome은 방사선 치료를 해야합니다.</td></tr>
</table>

<table>
<tr><td>문제번호</td><td>41</td><td>교수님</td><td>김진희</td></tr>
<tr><td rowspan="2">주제</td><td rowspan="2">폐종양 및 흉선종의 방사선 치료</td><td>해설자</td><td>서건호</td></tr>
<tr><td>감수자</td><td>조성훈</td></tr>
<tr><td>문제</td><td colspan="3">83세 남자가 우연히 단순 폐촬영상 우상부 폐엽에 종괴가 발견되어 내원 하였다. 과거력상 흡연력(하루 한 갑, 50년간)이 있었으며 기관지경 검사 상 기관지 내에는 이상소견이 없었고 전산화단층촬영과 함께 유도 조직 검사에서 편평상피암으로 진단을 받았다. 흉부 전산화 단층 촬영 상 폐의 종괴는 크기가 2.5cm이었고 정상 폐조직에 둘러싸여 있었으며 림프절은 커져 있지 않았다. PET/CT에서는 종괴에 hypermetabolic lesion이 보였으나 림프절전이나 원격전이는 없었다. 폐기능 검사에서 severe restrictive ventilation defect 소견이었다. 이 환자에 대한 설명으로 맞는 것은?
1) 병기는 T1bN0M0이며 고령이고 폐기능이 나쁘지만 최적의 치료는 수술이다.
2) 수술 후 병리학적으로 종격동 림프절전이가 있더라도 추가적인 항암화학요법은 필요 없다.
3) 폐기능이 나빠 수술이 어려우면 SBRT(stereotactic body radiotherapy)로 완치가 가능하다.
4) 폐암 중 뇌전이의 가능성이 가장 흔한 조직병리형태이다.</td></tr>
<tr><td>답</td><td colspan="3">3</td></tr>
<tr><td>해설</td><td colspan="3">김진희 교수님 문제는 풀야마였습니다.

1) 종괴의 크기가 2.5cm이고 림프절전이나 원격전이는 없었으므로 병기는 T1bN0M0입니다. 해당 환자는 stage I에 해당하기 때문에 수술을 해야할 것 같지만 고령에 severe restrictive ventilation defect 소견인 걸로 보아 폐기능도 좋지 않기 때문에 수술하지 않고 SBRT 등의 방사선 치료를 시행합니다.
2) 수술 후 림프절전이가 있을 경우에는 추가적인 항암화학요법을 실시함으로써 국소 재발률을 감소시킬 수 있습니다.
3) SBRT(stereotactic body radiotherapy)는 주로 수술이 불가능한 고령이거나 폐기능이 나쁘거나 기저 질환이 심한 환자에서 시행하며, 수술한 것과 거의 같은 정도의 생존율을 보여준다고 말씀하셨습니다.
4) 뇌전이의 가능성이 가장 흔한 조직병리형태는 소세포폐암입니다.</td></tr>
</table>

<table>
<tr><td>문제번호</td><td>42</td><td>교수님</td><td>김경태</td></tr>
<tr><td rowspan="2">주제</td><td rowspan="2">호흡재활</td><td>해설자</td><td>서건호</td></tr>
<tr><td>감수자</td><td>조성훈</td></tr>
<tr><td>문제</td><td colspan="3">30갑년의 흡연력을 가진 70세 남성이 수년간의 반복적인 기침, 가래등으로 대 학병원 호흡기 내과에 방문하였다. 청진상 안정시 호흡음이 정상인에 비해 거칠었 으며, 문진상 계단을 한층 오를 때에도 숨이차서 중간에 쉬어야 한다고 대답했다.
 

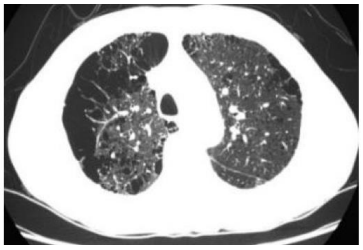
폐기능 검사 결과와 흉부 컴퓨터 단층촬영(CT) 소견은 다음과 같았다. 다음 보기 중 가장 옳은 것은 무엇인가?
1) 효과적인 가래배출을 위해서는 짧게 끊어서 호흡을 내뱉는 "허핑(Huffing)" 보다는 성대를 닫았다고 순간적으로 열면서 호흡을 내뱉는 기침(coughing)"이 효과적이다.
2) Large size의 bullae 및 기흉발생 등의 위험이 없는 경우, mechanical insufflation / exsufflation (MIE)가 객담배출에 도움이 된다.
3) 급성 호흡곤란증상이 있을 때 상체를 앞으로 기대고 앉거나, 턱을 괴는 행동은 흡기보조근을 사용하게 되어 증상을 악화시킬 수 있어 되도록 피하는 것이 좋다.
4) 입술오므린 호흡법(pursed lip breathing, PLB)은 호기근 운동의 일종으로, 꾸준히 훈련하면 호기근 근력 향상에 도움이 된다.
5) 신체 운동기능 (physical performance) 보다는 폐기능개선에 목표를 두고 치료하는 것이 삶의 질 향상이나 사망률 감소에 효과적이다.</td></tr>
<tr><td>답</td><td colspan="3">2</td></tr>
<tr><td>해설</td><td colspan="3">2023년 2차 43번, 2022년 2차 13번
김경태 교수님께서는 수업 마치시면서 문제와 선지를 일부 알려주셨습니다.

1) 반대로 허핑(Huffing)이 기침(coughing)보다 가래 배출에 효과적입니다.
2) 맞는 선지입니다.
3) 오히려 흡기보조근을 많이 사용할 수 있게 되어 호흡곤란 증상이 있을 때 완화요법으로 사용되는 자세입니다.
4) 기도의 허탈을 방지하여 호기량을 증가시키는 효과가 있기는 하지만 호기근 근력 향상과는 관계가 없습니다.
5) 호흡재활의 목표로 가장 중요한 것이 신체 운동기능과 심미적 안정을 증진시키는 것이라고 언급하셨습니다.</td></tr>
</table>

문제번호	43	교수님	김경태
주제	호흡재활	해설자	서건호
		감수자	조성훈

문제	다음 중 호흡재활에 대한 설명으로 옳은 것은? 1) PCF는 기침 능력을 평가하는 지표로, peak flow meter로 평가한다. 2) 정상 상태에서는 호흡 시 accessory muscle을 이용해 호흡의 효율성을 늘린다. 3) 호흡재활에서 복벽근의 운동은 피로도를 늘려 추천되지 않는다. 4) 경수척수손상 환자는 복압이 감소하는 경향이 있어, 서있는 자세보다 누운 자세에서 호흡이 더 수월해진다. 5) chest wall oscillation은 호흡기말 양압을 지속적으로 걸어서 분비물 배출에 도움을 준다.
답	4
해설	김경태 교수님께서는 수업 마치시면서 문제와 선지를 일부 알려주셨습니다. 처음 출제된 문제입니다. 1 PCF는 기침의 속도를 평가해 가래를 잘 뱉을 수 있는 지 확인하는 기침 능력 평가지표입니다. Peak flow meter로 측정하는 것은 PEF(peak expiratory flow)입니다. 2 호흡이 힘든 환자에서 부호흡근을 이용할 수 있습니다. 3 호흡이 힘들 때 부호흡근 중 하나인 abdominalis를 이용할 수 있습니다. 4 Spinal cord injury 환자에서는 diaphragm이 내려가 복압이 낮아집니다. 복압을 높이기 위해 복대를 차거나 diaphragm이 올리기 위해 누우면 호흡이 수월해집니다. 5 chest wall oscillation은 percussion으로 객담 배출에 도움을 주는 기계입니다. (일명 토닥이) 지속적 호기말 양압을 걸어주는 것은 아닙니다. 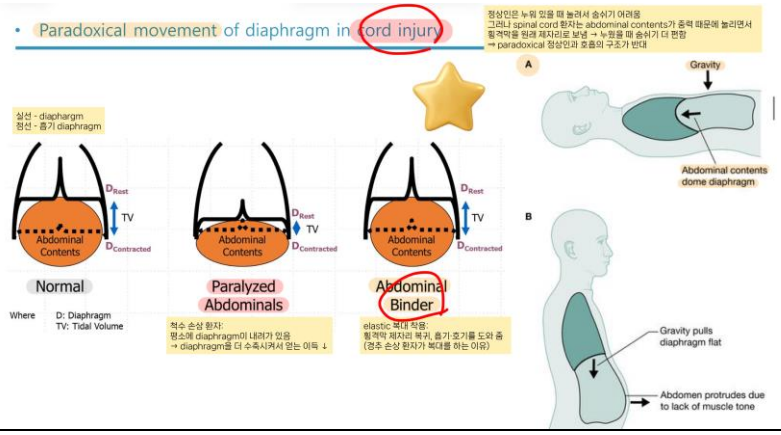

문제번호	44	교수님	이희정
주제	소아 호흡기질환의 영상의학	해설자	서건호
		감수자	조성훈
문제	미숙아 태변흡입증후군에 대한 흉부 X-선소견이다. 옳은 설명은?(피드백) (X-ray 사진이 주어지지 않았었는데, 질환에 대한 옳은 설명을 고르는 문제 같습니다. 1) C/T ratio가 증가한다. 2) 폐용적은 팽창한다. 3) 혈관들은 비대해진다. 4) 흉선이 발달되어 있다. 5) 횡격막이 상승되어 있다.		
답	2		
해설	이진희 교수님 두문제 모두 피드백에 나왔습니다. X-ray 사진이 주어지지 않아서 당황스러웠던 문제였습니다. 1, 4, 5) 소아 흉부 X-ray의 정상 소견입니다. 2) 태변흡인증후군은 출생 시 상기도와 하기도에 태변이 들어가는 질환입니다. 상기도의 태변은 suction으로 배출해주지만, 말초기관지에는 남아있게 됩니다. 이로 인해 Check valve 현상으로 폐가 과팽창됩니다. 3) 강의록에서 근거를 찾을 수 없지만, 강의록 사진에서 오히려 폐혈관 음영이 감소됨을 알 수 있습니다. (찾아본 결과 폐동맥 압력이 높아져 폐로 가는 혈류 자체가 줄어들기 때문에 폐혈관이 흉부 사진에서 잘 보이지 않는다고 합니다.) 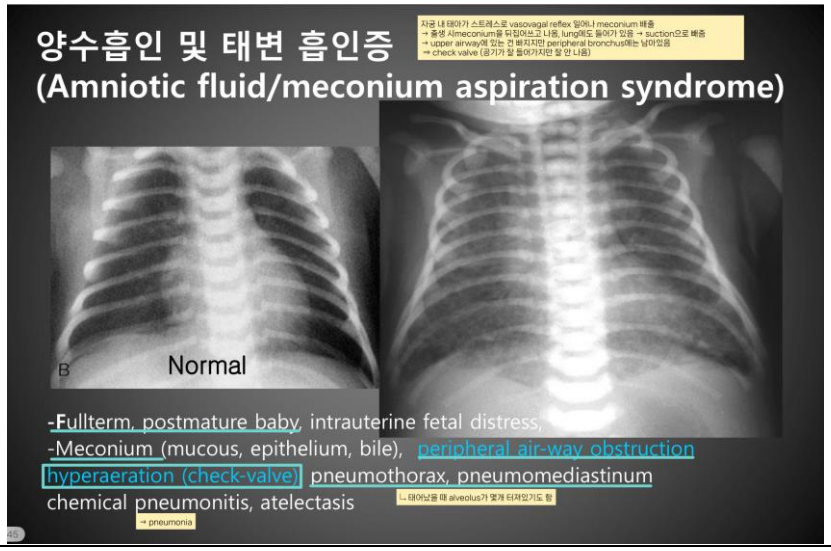 		
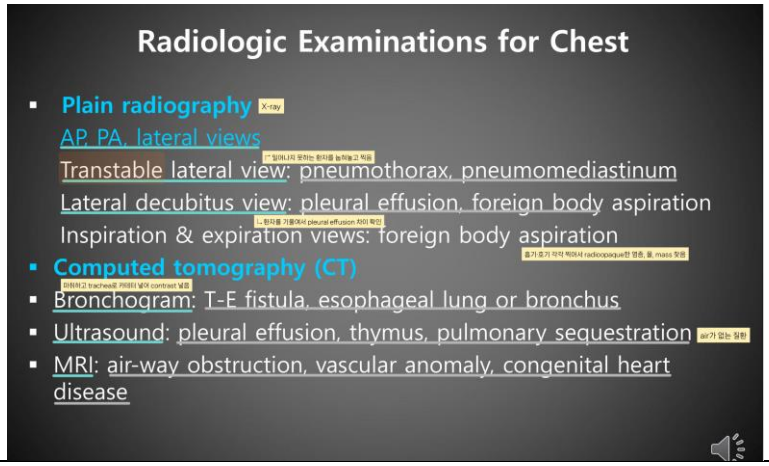
문제번호	45	교수님	이희정
주제	소아 호흡기질환의 영상의학	해설자	서건호
		감수자	조성훈
문제	신생아에서 기흉이 의심되는 경우 가장 적절한 영상의학적 검사는?(피드백) 1) transtable lateral view 2) Inspiration and expiration views 3) Lateral decubitus view 4) Upright PA view 5) Upright AP view		
답	1		
해설	이진희 교수님 두문제 모두 피드백에 나왔습니다. 1 아기는 일어설 수 없기 때문에, table에 눕혀놓고 영상을 찍어야 합니다. Transtable lateral view에서는 pneumothorax, pneumomediastinum을 확인할 수 있습니다. 2 흡인 의심되는 경우 해야 하는 검사입니다. 3 effusion, 흡인 의심되는 경우 해야 하는 검사입니다. 4, 5) 아기는 일어설 수 없어 찍을 수 없습니다.